UNIVERSITÉ CÔTE D'AZUR
FACULTÉ DE MÉDECINE

TUT'ECOS

Infectiologie
Pneumocystose
Sans patient
Sans geste clinique

Nom du rédacteur : Léa Montagne **Date de rédaction : 28/02/24**

Relecture intra-ou transdisciplinaire :

Situation de départ N° 167 – Toux

Domaine de compétence n°1 : Iconographie

Domaine de compétence n°2 : Stratégie de prise en charge

Patient simulé nécessaire à la station : NON

Matériel nécessaire à la station

- Mannequin NON Brancard NON

Instructions à l'étudiant

Vous êtes interne en service d'hospitalisation conventionnelle d'infectiologie et vous préparez l'entrée d'un patient, M. Lyre, actuellement aux urgences.
Ce patient de 55 ans, professeur de danse, a pour principal antécédent un VIH contrôlé jusque là sous trithérapie.
Il se plaint de dyspnée fébrile associée à une toux sèche qui s'aggrave depuis 10 jours. Le bilan initial fait aux urgences montre une hypoxémie avec PaO2 à 55 mmHg, un taux de CD4 à 188 et une charge virale positive.

Vous avez **8 minutes** pour :

1. Caractériser et décrire l'iconographie.
2. Donner votre hypothèse diagnostic principal.
3. L'hypothèse diagnostic principal étant confirmé, expliquer quelle sera la prise en charge thérapeutique.

TUT'ECOS

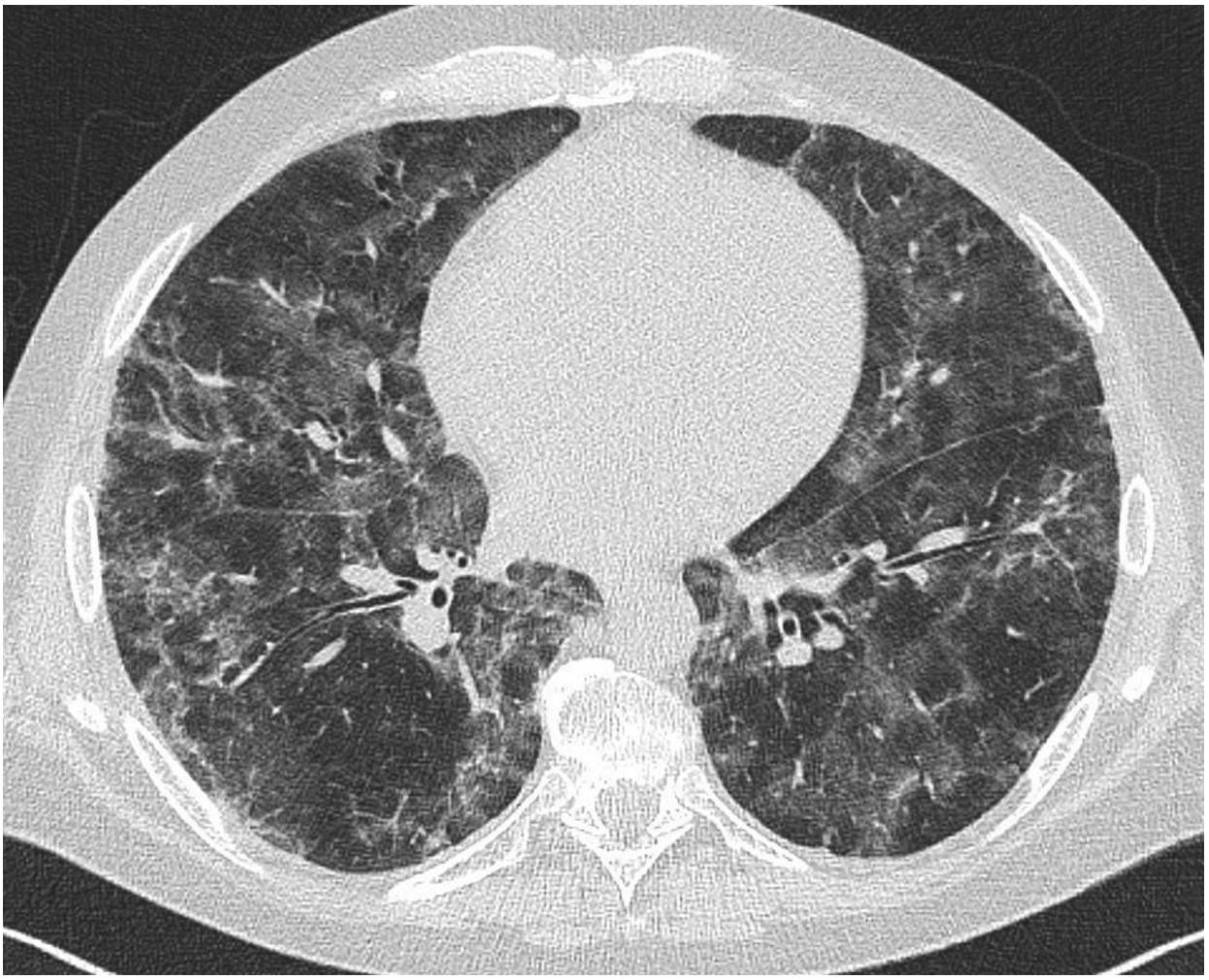

UNIVERSITÉ CÔTE D'AZUR
FACULTÉ DE MÉDECINE

TUT'ECOS

Fiche de correction pour l'évaluateur (sans le barème)

	Cocher si fait
Tâche 1	
Caractérise l'imagerie : scanner thoracique en coupe axial et fenêtre parenchymateuse	
Décrit l'imagerie : - verre dépoli - bronchectasies par traction - plages de parenchyme sain - distribution bilatérale et symétrique	
Conclut à un syndrome interstitiel ou alvéolo-interstitiel bilatéral	
Enonce l'absence d'adénopathies médiastinales	
Enonce l'absence d'épanchement pleural	
Enonce l'absence d'anomalie de la masse cardiaque	
Tâche 2	
Donner pour diagnostic principal : la pneumocystose pulmonaire	
Tâche 3	
Dit que le traitement de l'infection est le cotrimoxazole / sulfametoxazole + triméthroprime	
Dit que le traitement d'attaque doit durer 3 semaines	
Dit introduire une corticothérapie intraveineuse	
Justifie la corticothérapie par la gravité de l'infection / par l'hypoxémie.	
Dit que la prise en charge consiste aussi en : - la surveillance en soins continus ou en réanimation - l'oxygénothérapie - la reprise / la modification de la trithérapie antirétrovirale	
COMPÉTENCES GÉNÉRIQUES	
Aptitude à faire la synthèse des données	
Aptitude à proposer une prise en charge	

L'examinateur doit intervenir lorsque l'étudiant passe à la tâche 3 :
Il doit donner le diagnostic retenu : pneumocystose pulmonaire grave.

UNIVERSITÉ CÔTE D'AZUR
FACULTÉ DE MÉDECINE

TUT'ECOS

Fiche de correction avec le barème : non communiqué à l'évaluateur

	Pondération /20
Tâche 1	
Caractérise l'imagerie : scanner thoracique en coupe axial et fenêtre parenchymateuse	1
Décrit l'imagerie : - verre dépoli - bronchectasies par traction - plages de parenchyme sain - distribution bilatérale et symétrique	1 à 4
Conclut à un syndrome interstitiel ou alvéolo-interstitiel bilatéral	1
Enonce l'absence d'adénopathies médiastinales	1
Enonce l'absence d'épanchement pleural	1
Enonce l'absence d'anomalie de la masse cardiaque	1
Tâche 2	
Donner pour diagnostic principal : la pneumocystose pulmonaire	1
Tâche 3	
Dit que le traitement de l'infection est le cotrimoxazole / sulfametoxazole + triméthroprime	1
Dit que le traitement d'attaque doit durer 3 semaines	1
Dit qu'il y aura un traitement préventif par cotrimoxazole jusqu'à restauration d'un taux de CD4 > 200 avec une augmentation de 15% à au moins 3 d'intervalles	1
Dit introduire une corticothérapie intraveineuse	1
Justifie la corticothérapie par la gravité de l'infection / par l'hypoxémie	1
Dit que la prise en charge consiste aussi en : - la surveillance en soins continus ou en réanimation - l'oxygénothérapie - la reprise / la modification de la trithérapie antirétrovirale	1 à 3
COMPÉTENCES GÉNÉRIQUES	
Aptitude à faire la synthèse des données	1
Aptitude à proposer une prise en charge	1